

Pés reumatóides: avaliação pela podobarometria dinâmica computadorizada e restauração funcional com órteses plantares

Rheumatoid feet: evaluation with computerized dynamic pedobarography and functional restoration with foot orthosis

Eduardo de Paiva Magalhães¹, Donaldo Jorge Filho², Linamara Rizzo Battistella³

RESUMO

Os pés são comumente acometidos na artrite reumatóide (AR), contribuindo em muito na dor e incapacidade observadas nessa doença. Este artigo descreve uma paciente com pés reumatóides, tratada com órteses para os pés. Foram discutidas as alterações mais frequentes observadas nessa patologia, o tratamento com palmilhas e o uso da podobarometria dinâmica computadorizada (*F-Scan*) como método auxiliar diagnóstico e de acompanhamento.

PALAVRAS-CHAVES

Artrite reumatóide. Pé reumatóide. Aparelhos ortopédicos. Palmilhas. Análise da marcha. Podobarometria computadorizada.

ABSTRACT

Feet problems are common in rheumatoid Arthritis (RA) and really contribute with pain and disability frequently associated with this disease. This article described a woman with rheumatoid feet treated with foot orthoses. The most frequent disturbances observed in RA were discussed, as well as the indication of insoles, its efficiency and the use of computerized dynamic pedobarography (*F-Scan*) as an accessory method to follow its orthotic treatment.

KEYWORDS

Arthritis, rheumatoid. Rheumatoid foot. Orthotic devices. Insoles. Gait analysis. Computerized pedobarography.

1.Médico Reumatologista, Fisiatra, Médico colaborador da DMR-HC-FMUSP.

2.Médico Fisiatra, Mestre em Reabilitação pela UNIFESP e Pesquisador do Laboratório de Análise de Movimento da DMR-HC-FMUSP.

3.Médica Fisiatra, Livre-docente, Diretora da DMR-HC-FMUSP.

ENDEREÇO PARA CORRESPONDÊNCIA

Nome: Eduardo de Paiva Magalhães
Rua Ciro Lagazzi 1102, Araras, SP, CEP 13603-027
e-mail: epmagalhães@uol.com.br

Recebido em : 08/06/2003 - Aprovado em: 25/07/2003

INTRODUÇÃO

A artrite reumatóide (AR) é uma doença inflamatória crônica, não supurativa do tecido conjuntivo que acomete de modo difuso a membrana sinovial, superfícies e demais anexos articulares. Geograficamente, distribui-se por todo o mundo, com prevalência variando entre 0,5 e 1% da população, se desenvolvendo na faixa dos 30 aos 50 anos de vida, sendo as mulheres afetadas aproximadamente três vezes mais do que os homens. A maioria dos pacientes apresenta evolução de curso lento e progressivo caracterizado por períodos de exacerbações e remissões. Por sua característica crônica e progressiva tende a evoluir para deformidades articulares, com importantes perdas funcionais em poucos anos, embora alguns pacientes possam apresentar remissões espontâneas¹.

Os pés e tornozelos são envolvidos em até 90% dos casos³. Esse acometimento é muito variável, diferindo de um paciente para outro e até entre um pé e o contra-lateral, no mesmo paciente¹⁸. Ainda que frequentes, as alterações nos pés são por vezes sub-avaliadas frente a uma doença com múltiplas alterações e deformidades. Atraem mais a atenção as alterações nas mãos e punhos. Os pés, "escondidos" no interior dos calçados, só passam a ser alvo de intervenção tardia, quando as deformidades e a dor estão acentuadas ou já incapacitantes. As órteses, em especial as palmilhas, têm sido utilizadas no tratamento de pés reumatóides visando melhor distribuição de carga na superfície plantar e melhor apoio para os pés e, em decorrência, alívio da dor e melhora funcional^{5,8,11,14,19}.

Na avaliação do pé reumatóide é imprescindível, além da história clínica, o exame detalhado dos pés e tornozelos, podendo ser úteis a podoscopia e o exame radiológico. Além desses métodos, temos utilizado a podobarometria dinâmica computadorizada (PDC) que consiste em uma técnica de exame informatizado onde sensores periféricos, instalados em finas palmilhas, são colocados no interior dos calçados em interface com a superfície plantar. Após registrar o peso do paciente e calibrar o sistema, pede-se ao paciente que deambule em terreno regular, em velocidade confortável, para frente. Os sensores captam informações sobre as pressões que ocorrem entre o solo e a superfície plantar. Esses dados são distribuídos, através de uma malha de condutores, até uma unidade de captação e processamento fixada logo acima dos maléolos. Dessa unidade sai um cabo coaxial que é ligado a um micro computador onde um "software" interpreta os dados obtidos. O programa F-scan, que foi utilizado nas avaliações podobarométricas, permite obtenção de dados quantitativos, como as pressões localizadas nas superfícies plantares, e qualitativos como o deslocamento do centro de gravidade na superfície plantar durante a deambulação^{2,13}. Além de método diagnóstico funcional, a podobarometria computadorizada é útil na programação de intervenções clínicas, como a prescrição de órteses, bengalas e cinesioterapia, além de facilitar o acompanhamento dos resultados dessas intervenções em exames subsequentes^{13,17}.

A seguir, discutir-se-á o caso de uma paciente com pés reumatóides submetida a PDC antes e após a prescrição de palmilhas.

CASO CLÍNICO

JFS, sexo feminino, 65 anos, dona de casa, portadora de AR de início há 14 anos, em uso regular de prednisona 5 mg/dia, metotrexate 12,5 mg/semana, diclofenaco de sódio 150 mg/dia. A paciente queixava-se de dor nos pés, principalmente na região plantar anterior, bilateralmente. A dor era de predomínio mecânico levando a dificuldades para deambular e para o ortostatismo por períodos prolongados.

Ao exame clínico observavam-se háluces valgus com compressão de segundo dedo de ambos os pés pela deformidade (Figura 1). Em retropés apresentava discreto valgismo. Na superfície plantar, calosidades eram evidentes de segunda até a quinta articulação metatarso-falangeana (MTF) à esquerda, na quinta articulação MTF direita e em polpas dos háluces (Figura 2).

Figura 1
Pés reumatóides: acentuado desvio em valgo nos háluces e concomitante compressão dos segundos pododáctilos.

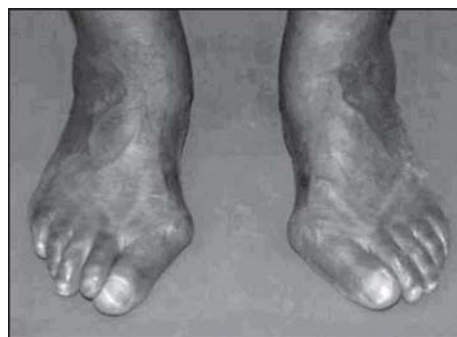
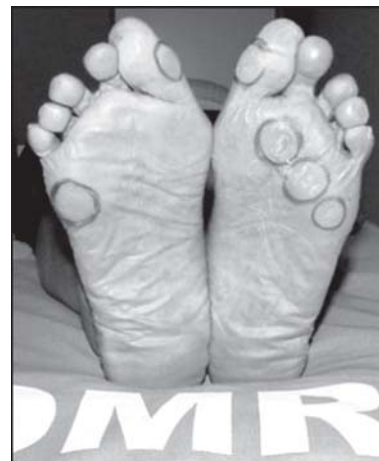
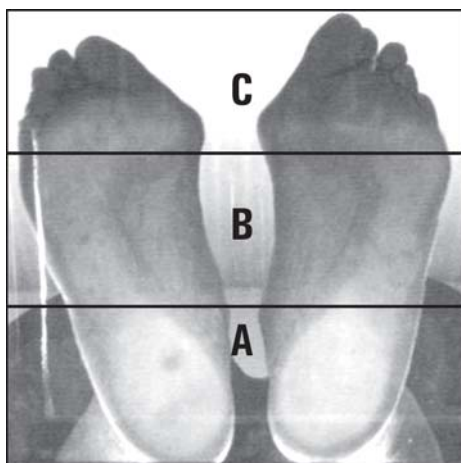


Figura 2
Pés reumatóides: calosidades plantares nas MTF 2 a 5 do pé esquerdo, quinta MTF direita e, medialmente, nas polpas dos háluces.



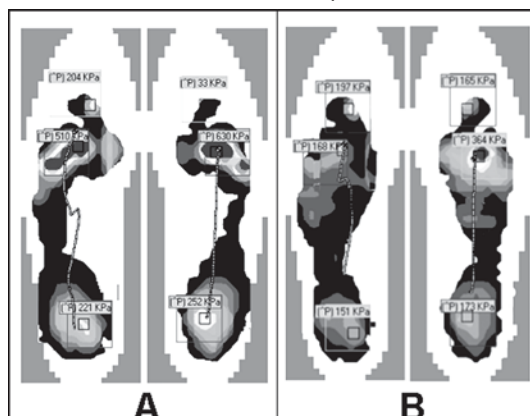
Na podoscopia, além das alterações acima, observava-se descarga de peso preferencial nos retropés com redução de pressão nos antepés e falta de contato das polpas digitais com a superfície do podoscópio (Figura 3).

Figura 3
Imagem à podoscopia ortostática



A - Pressão aumentada (palidez) nos retropés;
B - Pressões reduzidas nos antepés;
C - Ausência de contato das polpas digitais como podoscópio (dedos em garra).

Figura 4
Podobarometria Dinâmica Computadorizada (2D)



A - Exame inicial evidenciando sobrecarga dos antepés, especialmente de 2º a 5º MTF. Há aumento de pressões também na polpa do hálux esquerdo e nos retropés;
B - Utilizando palmilhas, com almofada sob as diáfises dos metatarsianos centrais, observa-se a redução das pressões nos antepés e retropés.

O exame radiográfico dos pés mostrou redução no espaço das articulações MTF, com esclerose e erosões periarticulares, além de luxação com valgismo de primeira articulação MTF, bilateralmente.

Quadro 1

Valores das pressões registradas em sete passos consecutivos para frente, no plano, a uma velocidade confortável, de uma paciente com pés reumatóides, em exame antes e após o uso de palmilhas com elevação das diáfises metatarsianas medidas em kPa (kilopascals)

		PÉ ESQUERDO		PÉ DIREITO	
		PICO	MÉDIA	PICO	MÉDIA
ARTICULAÇÃO MTF	ANTES	525	510	657	630
	APÓS	253	168	403	364
POLPAS DOS HÁLUCES	ANTES	194	204	51	33(*)
	APÓS	323	197	233	165
ARTICULAÇÕES RETROPÉS	ANTES	231	221	286	252
	APÓS	185	151	217	173

(*) Os dedos, especialmente o hálux direito, registravam escasso contato com o solo antes da paciente receber as palmilhas, devido às alterações nas MTF e nas IF. A elevação das diáfises metatarsianas centrais, realinhando as MTF pela restauração dos arcos transversos dos pés, contribuíram para reduzir a flexão e propiciar a extensão dessas articulações, aproximando as polpas dos dedos do piso.

O teste com a PDC revelou alterações nas pressões plantares em ambos os pés, com picos e das médias de pressão elevados, configurando sobrecarga principalmente em articulações MTF (segunda a quinta), mas também em polpa de hálux e calcâneos (Quadro 1; Figura 4-A)

Foi indicado o uso de palmilhas feitas com base de EVA, dotadas de almofada retro-capital sob as diáfises dos metatarsianos centrais e apoio para os arcos mediais. Após quinze dias de uso das palmilhas a paciente retornou em consulta para reavaliação. Referia alívio das dores, maior tolerância e conforto no uso de calçados, permanecendo cerca de oito horas diárias com as palmilhas.

DISCUSSÃO

Não existe uma única característica que defina o termo pé reumatóide. Entretanto, a freqüente presença de deformidades nos pés e tornozelos na AR consagrou o termo, que se refere às múltiplas e diversas alterações desses segmentos como resultado das alterações inflamatórias e biomecânicas da doença¹⁵.

Como no caso descrito, nos denominados pés reumatóides, as articulações MTF são sítios de acometimento precoce e a metatarsalgia passa a ser uma das principais queixas dos pacientes^{5,18}. As lesões inflamatórias associadas à força de dorsiflexão exercida contra essas articulações durante a marcha, resultam em subluxação progressiva das epífises distais com deslocamento dos dedos. A ruptura da aponeurose plantar faz com que a base das falanges proximais passe a repousar sobre o colo dos metatarsianos. As cabeças metatarsianas, fixadas em flexão plantar, são forçadas contra o coxim adiposo subjacente levando a formação de calosidades⁵. Uma, duas, três ou todas as articulações MTF podem estar envolvidas¹⁵.

Como resultado da instabilidade das MTF, os músculos intrínsecos do pé agem, causando flexão das interfalangeas proximais, originando a deformidade de dedos em martelo. Nos casos avançados, podem-se formar pequenas úlceras dorsais na topografia dessas articulações, devido à pressão contra o calçado¹⁵. No caso descrito, observam-se calosidades acentuadas nas MTF e também a dorsiflexão dessas articulações, com deficiente apoio dos dedos à podoscopia (Fig. 3).

A deformidade em valgo da primeira MTF com compressão do hálux sobre os demais dedos, forçando-os em desvio lateral, é comumente descrita na AR. Esse valgismo é agravado quando associado ao valgismo do retropé, situação que transfere a pressão de desprendimento dos dedos, durante a marcha, para a face medial do hálux. Mais rara, a deformidade em varo ocorre em cerca de 10% dos casos, em decorrência da ruptura das estruturas

capsulares da face articular lateral, deixando aquelas do lado medial sem oposição¹⁵.

O acometimento tarso-metatarsiano é pouco freqüente e em geral com envolvimento da primeira articulação metatarso-cuneiforme, secundário a lesões ligamentares. Pode ocorrer aumento da pressão na face plantar nesse local, podendo levar à formação de calosidade e úlcera. Ocorre dorsiflexão do primeiro metatarsiano e aumento da tensão nas demais cabeças metatarsianas, em particular da segunda. Ocasionalmente, as demais articulações metatarso-cuneiformes podem também estar acometidas¹⁵.

A lesão da articulação talo-navicular pode ocorrer pelo envolvimento reumatóide direto, com algum grau de colapso ósseo ou secundário à lesão do ligamento talo-navicular. Quando a cápsula articular e o ligamento não suportam mais a cabeça do tálus esta subluxa, deslocando-se plantar e medialmente, forçando o antepé em posição abduzida com uma configuração em valgo do calcâneo¹⁸. Quando em grau avançado e com intensa abdução, pode-se afirmar que o paciente literalmente caminha sobre a cabeça do tálus, com pé plano acentuado¹⁵.

A articulação subtalar é freqüentemente envolvida na AR principalmente devido à ruptura do ligamento talo-calcanear interósseo, principal estabilizador dessa articulação. Com a atenuação desse ligamento a tensão exercida pelo peso corporal, que passa medialmente à articulação subtalar, força o calcâneo em valgo. Segue-se a perda de suporte para o tálus e a cabeça subluxa no sentido plantar e medial. Pela semelhança destas alterações com as descritas anteriormente, por vezes é difícil determinar quando a deformidade primária envolve a articulação subtalar ou a talo-navicular. Afinal suas funções são intimamente relacionadas, resultando o movimento de uma no movimento da outra. Usualmente a lesão inicial atinge a articulação talo-navicular com subsequente colapso e subluxação subtalar¹⁵.

O músculo tibial posterior em geral apresenta-se acometido na AR na maioria das vezes com rupturas incompletas e função deficiente, colaborando também para a deformidade do pé plano^{7,12}.

O tornozelo pode ser acometido tanto pela proliferação sinovial como pela lesão ligamentar com perda de estabilidade podendo levar a deformidade articular. O stress em valgo resulta de instabilidade talonavicular e/ou subtalar, podendo resultar em colapso lateral e incongruência articular, com coalisão da fíbula contra o calcâneo. Outras vezes a deformidade em varo resulta do colapso medial do tálus¹⁵.

Em decorrência dessas alterações, os portadores de AR em geral não têm marcha normal, apresentando dificuldade na dispersão da força aplicada sobre os pés e tornozelos. A dinâmica do centro de gravidade se altera fazendo-o permanecer sob o calcâneo por período prolongado, passando de maneira rápida para as cabeças metatarsianas com o mínimo de apoio nessa localização. A transferência do peso do corpo das MTF para os dedos pode estar prejudicada, como no caso descrito, bem como reduzidos o tamanho, a velocidade dos passos e o tempo de apoio simples¹⁵.

O uso de palmilhas tem sido rotineiro no tratamento dos pés reumatóides, constituindo dispositivos interpostos entre as superfícies plantares e os calçados para modificar a disposição das es-

truturas do pé em ortostatismo e na fase de apoio da marcha^{5,8}. A ação das palmilhas se faz através das cunhas e almofadas a ela aplicados objetivando melhor distribuição de carga na superfície plantar, suavizando as áreas de pressão excessiva. Espera-se desse modo reeducar as estruturas periarticulares, na tentativa de reduzir instabilidades funcionais que se instalam pela evolução da AR. Diversas são as possibilidades de se desenhar uma palmilha. Em nosso estudo, com pés reumatóides, temos utilizado basicamente quatro elementos:

- 1 Almofada metatarsiana, que consiste de um suporte retrocapital sob as diáfises dos segundo, terceiro e quarto metatarsianos, freqüentemente prescrito em portadores de AR com metatarsalgia, visando refazer a curvatura do arco transversal do antepé e desse modo proporcionando alívio das articulações MTF;

- 2 Cunhas de elevação medial e lateral nos retropés, usadas para casos de desvio redutível dos retropés em valgo ou em varo, respectivamente;

- 3 Suporte para o arco medial em pacientes com retificação dessa estrutura;

- 4 Calcanheira de material macio aplicada ao retropé quando na presença de sobrecarga com calcaneodinia.

Nos casos com deformidades graves, fixas, não redutíveis, em que haja restrições aos procedimentos cirúrgicos, pode-se lançar mão das palmilhas feitas a partir de moldes gessados, que se adaptam melhor à superfície dos pés, propiciando contato total e resultando em melhor distribuição das pressões nas superfícies plantares.

Apesar da indicação freqüente, a eficácia clínica das palmilhas tem sido pouco estudada em grupos controlados¹⁶. A despeito de referências quanto ao seu benefício^{3,4,8,9,14,19}, alguns autores referem que portadores de AR em uso de órteses não apresentaram melhora da incapacidade ou de dor decorrentes da patologia^{5,6}. Acreditamos na utilidade das palmilhas, e em uma série de pacientes reumatóides em estudo (dados não publicados), em de palmilhas e acompanhamento por seis meses temos observado alívio da dor e uma tendência à redução de dificuldades nas atividades ortostáticas e ortodinâmicas. A melhora da incapacidade tem sido um objetivo mais difícil de ser atingido apenas com o uso de palmilhas, talvez por ser a AR uma patologia poliarticular com acometimento freqüente de outros sítios como joelhos e membros superiores. Os relatos de uso prolongado das palmilhas, durante várias horas no dia, também tem contado a favor da eficácia desse tratamento no conforto dos pés nesses pacientes.

O advento da podobarometria dinâmica computadorizada (PDC) acrescentou um importante método de avaliação para os pés reumatóides. Muitos podem dizer que não necessitam de um instrumento tão sofisticado e ainda de custo elevado na determinação das disfunções e respectivo tratamento, nos pés reumatóides. Entretanto, nossas observações vêm credenciando cada vez mais esse método de avaliação para, de modo rápido e com dados objetivos, verificar a eficácia do tratamento instituído, monitorando a evolução dos pacientes através da comparação de exames gravados seqüencialmente, além do já referido auxílio na prescrição e avaliação das órteses, nas alterações de diferentes etiologias^{10,13}. O co-

nhecimento dinâmico dos mecanismos envolvidos no suporte de carga quer pelos pés de indivíduos sadios quer dos indivíduos acometidos por patologias e seqüelas diversas, tornou-se de obtenção mais fácil pelo uso da PDC, permitindo melhores indicações e controles da eficácia das órteses para os pés e da eficácia de medidas clínicas e cirúrgicas.

REFERÊNCIAS

1. Anderson RJH. Rheumatoid arthritis. Clinical and laboratory features. In: Klippel J.H., eds. *Primer on the Rheumatic diseases*. 12th ed. Atlanta: Arthritis Foundation; 2001. p.218-224.
2. Brown M, Rudicel S, Esquenazi A. Measurement of dynamic pressures at the shoe-foot interface during normal walking with various foot orthoses using the FSCAN System. *Foot Ankle Int*. 1996; 17:152-6.
3. Budman-Mak E, Conrad KJ, Roach KE, Moore JW, Lertratanakul Y, Koch AE. Can foot orthoses prevent hallux valgus deformity in rheumatoid arthritis? A randomized clinical trial. *J Clin Rheumatol*. 1995; 1:313-21.
4. Budman-Mak E, Conrad KJ, Roach KE: The foot function index: a measure of foot pain and disability. *J Clin Epidemiol*. 1991; 44:561-570.
5. Chalmers AC, Busby C, Goyert J, Porter B, Schulzer M. Metatarsalgia and rheumatoid arthritis - a randomized, single blind, sequential trial comparing 2 types of foot orthoses and supportive shoes. *J Rheumatol*. 2000; 27:1643-47.
6. Conrad KJ, Budiman-Mak E, Roach KE, Hedeker D, Caraballada R, Burks D. Impacts of foot orthoses on pain and disability in rheumatoid arthritis. *J Clin Epidemiol*. 1996; 49:1-7.
7. Cracchiolo A. Rheumatoid Arthritis - hindfoot disease. *Clin Orthop*. 1997; 340:58-68.
8. Grifka JK. Shoes and insoles for patients with rheumatoid foot disease. *Clin Ortop*. 1997; 340:18-25.
9. Fransen M, Edmonds J. Off-the-shelf orthopedic footwear for people with rheumatoid arthritis. *Arthritis Care and Res*. 1997; 10:250-256.
10. Hughes J. The clinical use of pedobarography. *Acta Orthop Belg*. 1993; 59:10-16.
11. Janisse JD, PED C. Prescription footwear for arthritis of the foot and ankle. *Clinical Orthop Rel Res*. 1998, 349:100-107.
12. Jernberg ET, Simkin P, Dravette M, Lowe P, Gardner G. The posterior tibial tendon and the tarsal sinus in rheumatoid flat foot: magnetic resonance imaging of 40 feet. *J Rheumatol*. 1999; 26:289-93.
13. Battistella LR, Lourenço C, Jorge Filho D. Hemartroses recidivantes do tornozelo em hemofílicos: diagnóstico funcional pela podobarometria dinâmica computadorizada e uso profilático de órteses para os pés - relato de caso. *Acta Fisiatr*. 2001; 8:34-44.
14. Li CY, Imaishi K, Shiba N, Tagawa Y, Maeda T, Matsuo S, et al. Biomechanical evaluation of foot pressure and loading force during gait in rheumatoid arthritic patients with and without foot orthosis. *Kurume Med J*. 2000; 47:211-217.
15. Mann RA, Horton G. Arthritic deformities of the foot and ankle: conservative and surgical management. In: Koopman WJ., ed. *Arthritis and allied conditions*. Baltimore: Williams & Wilkins, 1997. p. 959-76.
16. Marks MB, McKendry JR. Orthoses for the rheumatoid feet: does it matter what's underfoot? *Lancet*. 1996; 347:1639, 1996.
17. Orlin MN, McPoil TG. Plantar Pressure assessment. *Phys Ther*. 2000; 80:399-409.
18. Smyth C, Janson RW. Rheumatologic view of rheumatoid foot. *Clin Orthop Rel Res*. 1997; 340:7-17.
19. Woodburn J, Barker S, Helliwell PS. A randomized controlled trial of foot orthoses in rheumatoid arthritis. *J Rheumatol*. 2002; 29:1377-83.